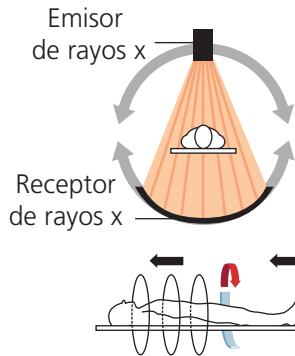


DEFINICIÓN

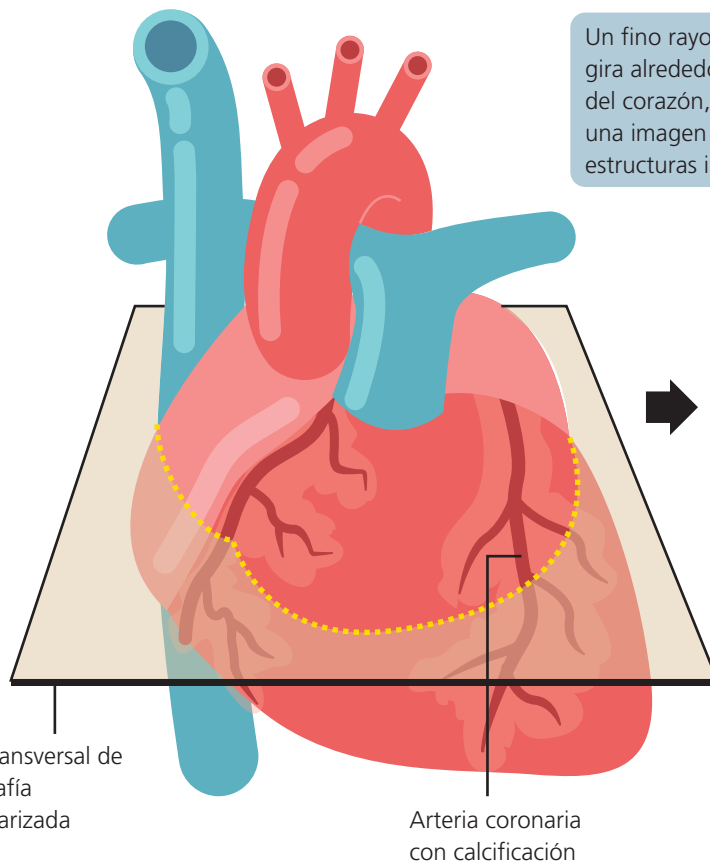


Es una técnica de imagen no invasiva que usa rayos X para tomar imágenes del corazón. Los equipos modernos, multidetector, son muy rápidos y proporcionan imágenes de alta resolución, fundamentalmente estáticas pero también dinámicas.

Giran sincrónicamente con el tubo alrededor del eje longitudinal del paciente.

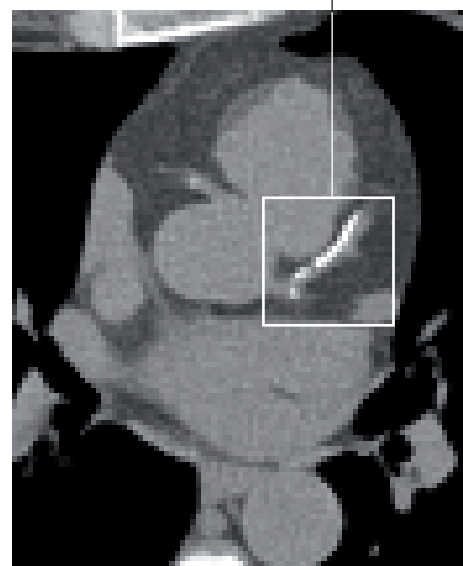
¿PARA QUÉ SIRVE?

La información proporcionada incluye la medición de las cámaras cardíacas en imagen estática o en movimiento, la medición de los grandes vasos que se originan en el corazón, la detección de cicatrices en el músculo cardíaco o de líquido en el saco pericárdico que cubre la superficie del corazón. También se emplea para la detección de calcio en las coronarias y, cuando se administra medio de contraste, la CTC detecta la presencia de obstrucciones en las arterias del corazón (coronarias) o en los injertos de derivación coronaria de pacientes previamente sometidos a cirugía de bypass coronario.



Un fino rayo de rayos X gira alrededor de un área del corazón, generando una imagen en 3D de las estructuras internas.

Calcificación en
arteria coronaria



Corte transversal de
tomografía
computerizada

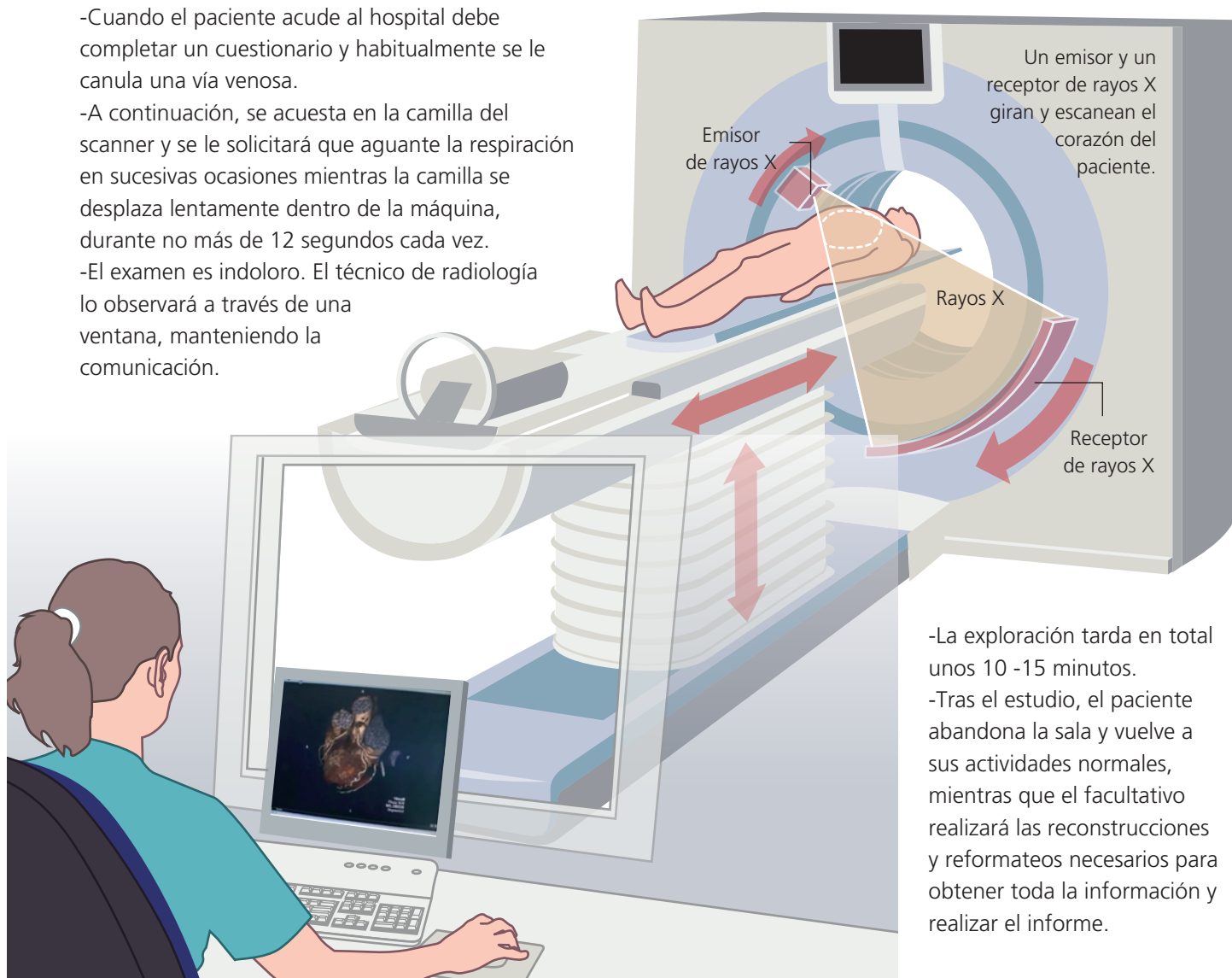
Arteria coronaria
con calcificación

¿EN QUÉ CONSISTE?

La CTC realiza adquisiciones tridimensionales del tórax que luego son reconstruidas y permiten visualizar el corazón, las válvulas cardiacas, las arterias coronarias y los grandes vasos desde cualquier ángulo. La CTC es una técnica que implica la utilización de radiación, aunque los equipos modernos emplean una dosis muy baja, y requiere, en la mayoría de los casos, la utilización de contraste potencialmente alergénico y nefrotóxico. Por ello, la indicación de la prueba debe estar muy razonada.

DESCRIPCIÓN DEL PROCEDIMIENTO

- Cuando el paciente acude al hospital debe completar un cuestionario y habitualmente se le canula una vía venosa.
- A continuación, se acuesta en la camilla del scanner y se le solicitará que aguante la respiración en sucesivas ocasiones mientras la camilla se desplaza lentamente dentro de la máquina, durante no más de 12 segundos cada vez.
- El examen es indoloro. El técnico de radiología lo observará a través de una ventana, manteniendo la comunicación.



- La exploración tarda en total unos 10 -15 minutos.
- Tras el estudio, el paciente abandona la sala y vuelve a sus actividades normales, mientras que el facultativo realizará las reconstrucciones y reformateos necesarios para obtener toda la información y realizar el informe.

© Chema Matia · 2018

La información y las recomendaciones que aparecen en esta hoja son adecuadas en la mayoría de los casos, pero no reemplazan el diagnóstico médico. Para obtener información específica relacionada con su condición personal, consulte a su médico.

MÁS INFORMACIÓN EN LA WEB:

• webfec.com/tacmulticorte